Aus dem pathologischen Institut
des städtischen Krankenhauses München-Schwabing
Vorstand: Privatdozent Dr. L. Singer

Ergebnisse von

Leicheneröffnungen

in einer karitativen Pflegeanstalt in Oberbayern

Inaugural-Dissertation

zur Erlangung der Doktorwürde in der gesamten Medizin der Hohen Medizinischen Fakultät der Ludwig-Maximilians-Universität in München

vorgelegt von

Willibald Fürst
aus Altrandsberg

1936

Digitized by the Internet Archive
in 2026

https://archive.org/details/IA40153312_0113

Aus dem pathologischen Institut
des städtischen Krankenhauses München-Schwabing
Vorstand: Privatdozent Dr. L. Singer

Ergebnisse von
Leicheneröffnungen
in einer karitativen Pflegeanstalt in Oberbayern

Inaugural-Dissertation

zur Erlangung der Doktorwürde in der gesamten Medizin der Hohen Medizinischen Fakultät der Ludwig-Maximilians-Universität in München

vorgelegt von

Willibald Fürst
aus Altrandsberg

1936

Pilger-Druckerei G. m. b. H., Speyer a. Rh.

Referent: Privatdozent Dr. L. Singer.

Meinen lieben Eltern in
Dankbarkeit gewidmet

Ein zusammenfassender Überblick über Sektionsbefunde aus einer Pflegeanstalt für Idioten, Gebrechliche und Altersschwachsinnige ist bis heute in der Literatur noch nie gegeben worden. Das liegt zum Teil darin, daß die Pathologen diese Anstalten bis jetzt wenig beachteten und daß diese Anstalten von der nächsten Prosektur meist sehr abgelegen sind. Wie aber gerade solche Anstalten dem Pathologen noch ein höchst interessantes und dankbares Arbeitsfeld eröffnen würden, bezeugt das Sektionsmaterial der Prosektur Eglfing aus der Idiotenanstalt Schönbrunn*).

Schon bei einer ganz flüchtigen Durchsicht der Sektionsprotokolle kommt man zu der Überzeugung, daß die Anstalt Schönbrunn eine Fundgrube höchst seltener und merkwürdiger Sektionsbefunde ist. Eine kurze Darstellung und ein kleiner Überblick über die bis jetzt gemachten 200 Sektionen aus dieser Anstalt dürfte also ganz interessant und reizvoll sein. In der vorliegenden Arbeit wurde dies nach Möglichkeit versucht.

Ein Hauptkontingent der Anstaltsinsassen in Schönbrunn stellen die Epileptiker, was auch quantitativ an unserem Sektionsmaterial zum Ausdruck kommt. Nach dem Ergebnis der anatomisch-histologischen Untersuchung müssen 20 Fälle für genuine, die übrigen 13 für symptomatische Epilepsien angesprochen werden. Von den genuinen Formen starben 11 Patienten im Status epilepticus. Bei 7 histologisch untersuchten Fällen fand man vorzugsweise neben Ammonshornsklerose und Kleinhirnläppchenatrophie auch frischere Veränderungen, wie ischiämische Zellveränderungen in der Großhirnrinde und Gliastrauchwerkbildung in der Kleinhirnrinde. Außerdem bestand bei dieser Art des Todes meist eine ausgesprochene Hyperaemie oder Aneamie der Hirnhäute, ferner Blutaustritt in die Hirnsubstanz, sowie Blutungen in den serösen Häuten der Lunge und des Herzens. Große Beachtung schenkte man in den letzten Jahren dem Herzmuskel jugendlicher Epileptiker, da bei diesen nicht so selten schon Faserdegenerationen, sowie jüngere und ältere Schwielen gefunden wurden. In 6 Fällen unseres Sektionsmaterials, die unter 30 Jahren gestorben waren, fand man viermal ausgesprochene, oft schon makroskopisch sichtbare Myocordschwielen, darunter auch bei einem 6½ und 12-

* Die Idiotenanstalt „Schönbrunn" liegt bei Dachau in Obb. und beherbergt zur Zeit etwa 1200 Idioten, Gebrechliche und Altersschwachsinnige. Die Leitung der Anstalt liegt in Händen von Ordensschwestern, die ärztliche Betreuung besorgt ein dort im Ort ansässiger praktischer Arzt.

jährigen Kind. Für ihre Entstehung sind nach K. Neubürger funktionelle Durchblutungsstörungen vorwiegend kleiner Gefäße anzuschuldigen, als Ausdruck der allgemeinen vegetativen Besonderheiten im Organismus des Epileptikers. Neben dem Statustod spielten als Todesursache sekundäre Erkrankungen, wie Bronchopneumonie, Herzschwäche, Empyem und Lungentuberkulose eine große Rolle. Ammonshornveränderungen konnten fast bei sämtlichen Fällen gefunden werden. Die großen parenchymatösen Organe zeigten häufig trübe Schwellung und fettige Degeneration. In fast 30% der Fälle bestand eine deutliche Persistenz der Thymus. Eine mehr oder minder starke Hyperostose des Schädeldaches war fast immer vorhanden. Schließlich sei noch das häufige Vorkommen von Bildungsfehlern wie Polydaktylie, Klumpfüße, abnorme Lappung der Lungen etc. erwähnt.

Bei einer Reihe vorwiegend jugendlicher Epileptiker, bei denen bereits zu Lebzeiten neben Krampfanfällen, tiefste Idiotie und teilweise lokale Ausfallserscheinungen vorhanden waren, fand man bei der Sektion recht mannigfaltige und außergewöhnliche Befunde. Anschließend führe ich die interessantesten und markantesten Fälle kurz an.

Ein in seiner Art einzig dastehender Hirnbefund, den E. Scherer in einer Arbeit schon eingehender besprochen hat, ist folgender:

> Sektion 183/34. Frau, 51 Jahre. Bei der Geburt soll sie nicht auffällig gewesen sein. Sie lernte rechtzeitig gehen und laufen. Schon seit dem 2. Lebensjahr epileptische Anfälle, die zeitweise wieder verschwanden und in der Pubertät wieder gehäufter auftraten. Über den somatischen Status liegen folgende Angaben vor: Schädel klein, asymmetrisch. Strabismus convergens. Leichte Facialisparese rechts, Stirnast frei. Leichte Parese der rechten Hand und des Armes, keine Sprachstörung. Im Alter von 40 Jahren kam sie als „blöd und epileptisch" in die Anstalt.
>
> Die Sektion ergab als unmittelbare Todesursache eine ausgedehnte, konfluierende gangränescierende Bronchopneumonie der rechten Lunge. Interessant war der Hirnbefund:
>
> Ausgedehnte, meningeale Lipomatose an der parietalen, temporalen und occipitalen Konvexität der linken Hemisphäre mit geringer Ausbreitung an der Basis und medialen Hemisphärenfläche. Diffuse Fibrose der Meningen mit allgemeiner Wandverdickung der meningealen Gefäße. Mikrogyrie der temporo-occipitalen Hemisphärenregion. Wachstumshemmung des von der Geschwulstbildung betroffenen Hemisphärenanteils. Atrophie und Sklerose besonders des temporo-occipitalen Marklagers. Hochgradige Kalkablagerung in der mikrogyren Rinde, in geringerem Grade an anderen Hirnstellen. Typische Ammonshornsklerose.

In der Literatur liegt zu diesem Falle keine entsprechende Beobachtung vor. Das Vorkommen von flächenhaften Lipomen an der Konvexität der Großhirnhemisphären ist bisher nicht beschrieben. Die Entstehung der im vorliegenden Fall beobachteten Lipomatose ist nach der heutigen Auffassung über die Entstehung

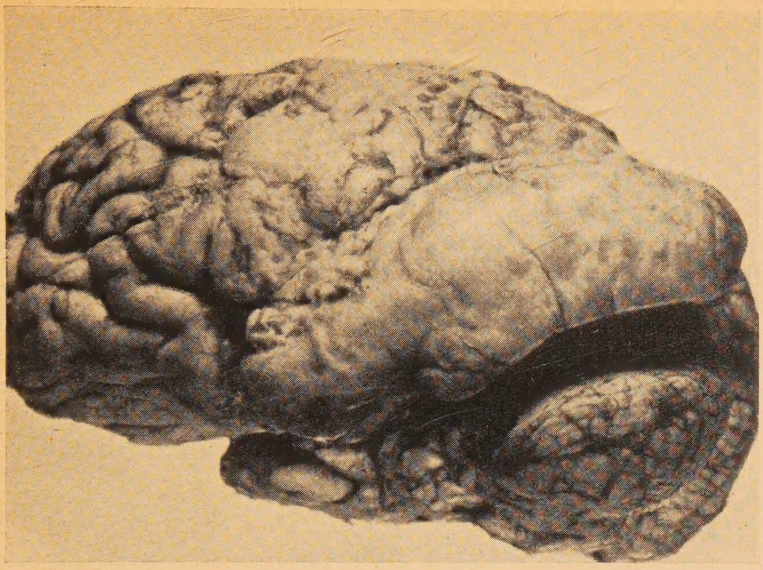

der Fettgeschwülste auf Wachstumsreaktionen des Gefäßbindegewebsapparates der Meningen abzuleiten, die in diesem Fall in ungewöhnlicher Ausdehnung und Lokalisation stattgefunden haben. Von großer Bedeutung erscheint in dieser Hinsicht, daß auch die begleitende Fibrose der Meningen mit einer lebhaften Gefäßbildung einhergegangen ist und darin ihre enge Verwandtschaft mit dem Bildungsvorgang der Lipome offenbart.

Nach der ganzen Lage des Falles ist anzunehmen, daß die Entwicklung der Lipome schon in allerfrühester Kindheit eingesetzt hat. Das klinische Bild des Falles deutet in dieser Richtung, da wohl mit Recht vorauszusetzen ist, daß die seit dem zweiten Lebensjahr bestehenden epileptischen Anfälle durch die Neubildungsprozesse in den Meningen ausgelöst worden sind. Auch die hemiparetischen Symptome dürften sich wohl schon in der frühen Kindheit entwickelt haben, leider liegt darüber keine Nachricht vor. Inwieweit das mangelhafte Größenwachstum der betroffenen Hemisphäre auf Rechnung der vorhandenen Mißbildung des Hirnmantels zu setzen ist, läßt sich schwer abschätzen. Dazu ist außerdem wahrscheinlich anzunehmen, daß das Wachstum der Lipome in der frühkindlichen Wachstumsperiode des Gehirns einen hemmenden Einfluß auf das Gehirnwachstum ausgeübt hat, um so mehr, als sich im gleichen Gebiet ausgeprägte sekundäre Veränderungen im Gehirn entwickelt haben. Es besteht in den hinteren Hemisphärenabschnitten eine diffuse Atrophie und Sklerose

des Marklagers. Zu deren Entstehung haben sicher Ausfälle von Ganglienzellen in der Rinde dieser Gebiete, besonders in den von stärksten Kalkablagerungen durchgesetzten Windungen, wesentlich beigetragen.

Die interessanteste Besonderheit dieses Falles ist das lokale Zusammentreffen von meningealer Geschwulstbildung mit einer Mißbildung in der Oberflächengestaltung des Großhirnmantels in Gestalt der Mikrogyrie. Da die Ausdifferenzierung der Hirnwindungen und damit die Entstehung der Mikrogyrien in der Zeit des fünften Fetalmonats stattfinden soll und da der Beginn der Fettgeschwulstbildung in unserem Fall etwa auf das zweite Lebensjahr festgesetzt wurde, ist anzunehmen, daß die Mikrogyrie als der primäre, vielleicht keimbedingte Bildungsfehler anzusehen ist, an den sich die meningeale Lipomatose angeschlossen hat. (Siehe Publikation E. Scherer!)

Ungewöhnlich waren auch zwei Fälle mit hochgradigen porencephalischen Hirndefekten.

S. 160/29. 16jähriges Mädchen. Tod im Status epilepticus. Weitere klinische Angaben fehlen.
Anatomischer Befund: Großer, alter Defekt des rechten Schläfenlappens und eines Teils des Hinterhauptlappens zum Teil mit Rindenblasenporencephalie. Parenchymatöse Lungenblutungen. Lungenoedem. Kyphoskoliose der Lendenwirbelsäule. Pes equino varus. Histologischer Befund: Umwandlung der Windungen in schmale nervenzellfreie, zellarme mesenchymale Säume. Ausgedehnte Atrophie bezw. Sklerose der Kleinhirnläppchen.

S. 187/31. Mädchen 26 Jahre alt. Anamnestisch nichts weiter bekannt. Sie hatte häufig epileptische Anfälle und war auf der linken Körperseite vollkommen gelähmt.
Sektionsbefund: Großer, alter porencephalischer Defekt der ges. lateralen Anteile der rechten Großhirnhemisphäre mit freiem Vorliegen der Seitenkammer. Atrophie und mikrogyrische Verbildung der noch übrig gebliebenen medialen Anteile der Hemisphäre. Chronisch, cavernöse Tuberkulose des rechten Oberlappens, mit frischer acinös-nodöser verkäsender Tuberkulose der Unterlappenspitze. Ulceröse Darmtuberkulose.

Die meisten Autoren führen diese großen Hirndefekte auf geburtstraumatische Einflüsse zurück. Nach Ansicht von Schwartz soll die Mehrzahl der porencephalischen Defekte aus Blutungen in die nervöse Substanz hervorgehen. Diese Blutungen entstehen in den allermeisten Fällen durch einfache Druckdifferenzstörungen während des Geburtsaktes und entstammen vorwiegend den Ästen der Vena magna Galeni.

Neben Blutungen kommen nach Schwartz, Siegmund u. a. noch Erweichungs- und Auflockerungsprozesse im Gehirn des Neugeborenen vor, die genau die gleiche Lokalisation im fronto-parietalen und parieto-occipitalen Mark zeigen wie die Blutungen, daher mit

großer Wahrscheinlichkeit auf geburtstraumatische Zirkulationsstörungen zurückzuführen sind. Spatz sieht in der Neigung zu rascher Verflüssigung mit Ausgang in Höhlenbildung und ohne wesentliche Narbenbildung eine besondere Reaktionsweise des unreifen Nervengewebes, die nur so lange möglich ist, als es noch nicht zur Markreifung gekommen ist.

Recht interessant und ungewöhnlich ist folgender Fall:

S. 89/32. 28jähriges Mädchen, das schon immer nicht recht gehen konnte. Seit 3 Jahren epileptische Anfälle, seit etwa ½ Jahr zunehmende Lähmung beider unteren Extremitäten. Zuletzt auch Blasen- und Mastdarmstörungen. Tod an Sepsis, infolge enormen Dekubitus.

Sektionsbefund: Diffuse Sklerose und leichte Verkleinerung der linken Großhirnhemisphäre. Multiple Herdbildungen im Rückenmark.

Großes, jauchig-nekrotisch zerfallendes, dekubitales Geschwür im Bereich des Kreuzbeins. Übergreifen der dekubitalen Phlegmone auf das linksseitige Beckenbindegewebe. Frische verrucöse Endocarditis der Mitralklappe. Konfluierende Bronchopneumonie. Histologischer Hirnbefund: In Großhirnrinde und Mark abgelaufener, in Vernarbung ausgegangener Prozeß mit gliöser Organisation. In Brücke, Medulla oblongata und Rückenmark noch frischere Herde mit Fettabbau und an einzelnen Stellen mit frischeren Markscheidenzerfall.

Außergewöhnlich ist hier das Vorkommen einer abgelaufenen diffusen Sklerose mit frischen sklerotischen Prozessen in der Medulla oblongata und Rückenmark. H. Kufs, Guttmann und Neubürger haben bereits über ähnliche Übergangsfälle von diffuser zu multipler Sklerose berichtet. Heute nimmt man an, daß beide Krankheitsprozesse eine nosologische Einheit darstellen. Während dasselbe Virus im frühkindlichen Lebensalter eine diffuse Sklerose hervorruft, kommt es andererseits durch den veränderten Immunitätszustand im ausgereiften Alter, mehr zu disseminierten Herdbildungen. Als weitere Eigenart des Virus der diffusen und multiplen Sklerose ist hervorzuheben, daß es lange Zeit im menschlichen Organismus bleiben kann und nach jahrelangem Stillstand der Krankheit, neue Schübe erzeugen kann. Eine solche Verlaufsfahrt in Schüben ist auch in unserem Falle anzunehmen. Der histologische Charakter der diffus sklerosierenden Hirnveränderungen deutet auf einen abgeschlossenen, wohl in der Kindheit stattgehabten Prozeß hin; die frischen Herde in der Brücke, Medulla oblongata und im Rückenmark sind als Ausdruck eines neuen Schubs im letzten Lebenshalbjahr aufzufassen.

Kurz berichten möchte ich auch über einen Fall von tuberöser Hirnsklerose. Wie wir aus der Literatur wissen, verlaufen derartige Prozesse so gut wie immer mit epileptischen Anfällen.

S. 82/32. Knabe, 16 Jahre alt. Normale Geburt und Entwicklung. Als Kind Fraisen, anschließend epileptische Anfälle. Geistig vollkommen verblödet. Gehen lernte er erst mit 2 Jahren, Sprechen überhaupt nicht.

Ständige motorische Unruhe und Erregung. Körperlich-neurologisch nichts besonderes. Wa. R. neg.

Sektionsbefund: Auf beiden Unterseiten der Frontallappen umschriebene Windungen mit auffallend weiter plumper Windungsbildung und knorpelharter Beschaffenheit. Auch an der Konvexität finden sich beiderseits mehrere derartige knorpelharte Bezirke. Auf dem Schnitt verliert die Rinde in den betreffenden Bezirken ihre graue Farbe und wird ausgesprochen weiß, dabei aber ziemlich breit. In den Seitenventrikel, die nicht erweitert sind, finden sich beiderseits mehrere kleine bis kleinerbsengroße, teils weiche, teils gleichfalls ziemlich derbe Tumoren. Die histologische Untersuchung bestätigte die Diagnose tuberöse Sklerose. Lungentuberkulose. Kruppöse-pneumonische Infiltration der übrigen Lungenabschnitte. Hydrothorax, Hydropericard. Multiple kleine und größere Rindenedenome, sowie geringgradige polycystische Verbildung beider Nieren.

Eigenartige und interessante Sektionsbefunde wurden bei zwei kindlichen Epileptikern gemacht. Es handelt sich in beiden Fällen um das Vorkommen von höchst seltenen, bisher in der Literatur noch nie beschriebenen Schädelknochenveränderungen*) in Verbindung mit diffuser Sklerose des Großhirnmarks. Bevor ich näher darauf eingehe, führe ich die Sektionsberichte kurz an.

S. 255/30. 8jähriger Idiot mit spastischer Lähmung. Epileptische Anfälle wurden in letzter Zeit selten beobachtet. Er war nur kurze Zeit in der Anstalt und starb unerwartet ohne vorausgegangene Krankheit. Über die frühere Vorgeschichte ist nichts weiter bekannt.

Die Sektion gibt keinen Aufschluß über die Todesursache. Am Gehirn fand man eine diffuse gliöse Sklerose der Marksubstanz beider Großhirnhemisphären. Interessant ist der Befund am Schädeldach. Dasselbe ist an sich dünn, besonders im Bereich des Hinterhauptbeins. Die Nähte sind an der Innenseite noch gut zu erkennen, auch die Fontanelle zeichnet sich deutlich ab. Gefäßfurchen etwas verstrichen. Im Gegensatz zur normalen Innenseite des Schädeldaches, sitzen der Außenfläche zwei mächtige, natesartig angeordnete, flachprominente, schalenförmige Gebilde auf, die annähernd symmetrisch den größten Teil der Scheitelbeine einnehmen und links stärker als rechts noch etwas über die Coronarnaht hinausreichen. Rechts bleibt neben der Mittellinie ein kleiner, annähernd Y-förmiger, nach hinten zu konkaver Raum ausgespart. Die Gebilde selbst sind knochenhart, doch etwas weniger konsistent als der übrige, annähernd normal dicke, nur an der Squama occipitalis etwas verdünnte Knochen. Sie sind ferner von graurötlicher Farbe (durchscheinendes Knochenmark?) und zeigen oberflächlich ein fein- bis grobporöses, schwammartiges Aussehen, das durch kleine Einsenkungen, die subperiostal liegen, bedingt ist. An der Sägefläche sieht es aus, als ob kompakte Knochenmasse dem ursprünglichen, an sich dünnen und eburnisierten Schädeldach aufgelagert wäre. An der Schädelbasis und am übrigen Skelettsystem nichts ähnliches.

---

*) Selbst ein so bekannter Knochenpathologe wie Schmorl hat gemäß brieflicher Mitteilung, diese Schädelveränderung nur ein einziges Mal gesehen.

S. 126/35. 9jährige Epileptikerin. Die Geburt soll schwer und lange gedauert haben und mußte schließlich mit der Zange beendet werden. Bald traten epileptiforme Anfälle auf. Geistig vollkommen verblödet. Die Sektion ergab eine myeloische Leukaemie mit allgemeiner myeloischer Metaplasie des Knochenmarks und chronischem Milztumor. Am Gehirn fand man eine diffuse Sklerose des Großhirnmarks. Besonders in den Frontal- und Parietallappen eine umfangreiche, symmetrische, leicht rötlich schimmernde, porös großschalige Knochenveränderung.

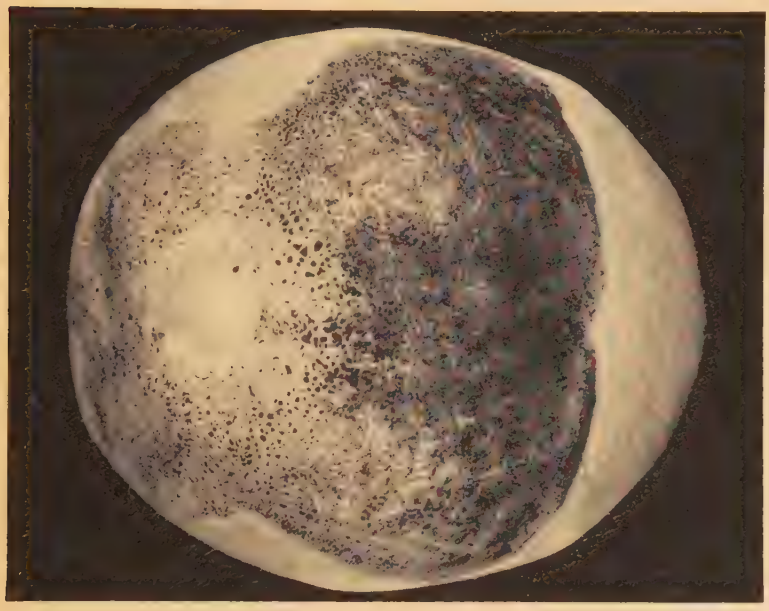

Wie ist diese Knochenveränderung in ihrer Entstehung zu erklären? Am nächsten liegt wohl die Vermutung, daß es sich um eine eigenartige Form von Periostitis ossificans im Anschluß an ein Cephalhaematom neonatorum handelt. Diese Auffassung kann natürlich nur durch Beobachtung und anamnetische Nachforschung von weiteren Fällen mit ähnlichen Veränderungen gestützt werden. Das auffallend dünne Hinterhauptsbein des 1. Falles erweckt den Verdacht auf eine vorausgegangene Rachitis. Gerade bei dieser Krankheit kommt es bekannterweise sehr häufig zu periostalen Osteophytenbildungen an der Außenseite des Schädeldaches. Die periostalen Wucherungen liegen jedoch bei der Rachitis mehr an den Randpartien der Knochen und zwar so, daß die Nähte und Tubera frei bleiben; dabei ist ihre symmetrische Anordnung charakteristisch (Hansemann). Zu denken wäre ferner auch an periostale Veränderungen bei kongenitaler Syphilis und nicht zuletzt

an ein diffuses Osteom des Schädelknochens. Interessant ist immerhin, daß in beiden Fällen dieselbe, gleich schwere Hirnveränderung vorhanden war. Diese Tatsache kann jedenfalls dahin ausgewertet werden, daß in beiden Fällen, sowohl für die Knochenveränderungen, als für die diffuse Sklerose, ein und dieselbe exogene oder endogene Noxe beteiligt war.

Als Ursache für symptomatische Epilepsie fand man weiterhin in 2 Fällen ausgedehnte mikrogyrische Rindenverbildungen. Bei einem 48jährigen Imbezillen, bestand dabei außerdem noch eine deutliche Asymmetrie des Gehirns mit starker Verkleinerung der linken Großhirnhemisphäre.

Bei einem 11 und 14jährigen Knaben wurden ausgesprochene lobäre Sklerosen beobachtet. Bei dem einen bestand zu Lebzeiten eine Halbseitenparese. Histologisch fand man beidemale außerdem noch unregelmäßige Entmarkungsherde mit Gliose im Markbereich.

Nach dem heutigen Stand der Wissenschaft, handelt es sich bei den Mikrogyrien und den lobären Sklerosen des Gehirns um abgeschlossene Prozesse, welche auf Mißbildung zurückzuführen sind. Eine ganz andere Entstehungsart haben die unechten Mikrogyrien oder die sog. Ulegyrien. Bei dieser Form handelt es sich um sekundäre Verkleinerungen, an sich normal angelegter Hirnwindungen durch entzündliche, traumatische oder zirkulatorisch bedingte Zerstörungsprozesse mit nachfolgender Vernarbung.

Schließlich sei hier noch der Hirnbefund einer 30jährigen Epileptikerin erwähnt, einer Kranken, die immer als genuine Epilepsie gegolten hatte und die im Status epilepticus, nach über 300 Anfällen gestorben war. Anatomisch-histologisch zeigte sich hier das typische Bild einer progressiven juvenilen Paralyse.

Sehr interessante und seltene Hirnbefunde wurden bei 37 sezierten Idioten beobachtet. Im einzelnen wären hier zu erwähnen:

S. 293/31. Knabe, 5 Jahre alt. Seit der frühesten Kindheit besteht links eine Halbseitenlähmung. Hochgradig schwachsinnig. Keine epileptischen Anfälle. Zuletzt vor seinem Tod Keuchhusteneklampsie. Sektionsbefund: Ausgedehnte, frische, großfleckige Haemorrhagien in beiden Lungenunterlappen, besonders links.

Gehirn: Die rechte Großhirnhemisphäre ist im ganzen erheblich kleiner als die linke. Relativ am hochgradigsten erscheint die Atrophie occipital. Der Temporalpol ist noch am besten entwickelt. Die Anordnung Der Windungen ist frontal, parietal und temporal normal, stark verschmälert. Occipital scheint eine Vermehrung in der Zahl der Windungen zu bestehen. Die linke Kleinhirnhemisphäre ist wesentlich kleiner als die rechte. Auf Frontalabschnitten erscheint die Atrophie der rechten Hemisphäre noch viel eindrucksvoller als beim Anblick von außen; aber auch das Mark (besonders innerhalb der Windungen) ist

außerordentlich atrophisch. Das Resultat sind sehr spitze kammartige Windungen, mit teilweiser starker Zerstörung der Rinde im Sinne eines Status spongiosus. Auf der rechten Seite besteht ein erheblicher Hydrocephalus internus. Die Stammganglien sind durch den Hydrocephalus stark verzogen, scheinen im übrigen aber normal angelegt zu sein. Thalamus und innere Kapsel erscheinen dagegen entsprechend der Atrophie der ganzen Hemisphäre erheblich verkleinert. Die rechte Brücke ist wesentlich schwächer entwickelt als die linke. Das linke Kleinhirn zeigt auf dem Schnitt eine erhebliche Atrophie der gesamten Rinde. Auch der Nucleus caudatus ist gegenüber der anderen Seite deutlich atrophisch. Besonders betroffen scheint die Rinde des Lobus quadrangularis ant., post., biventa und gracilis, während die Lobii semilunares und die Tonsille besser erhalten zu sein scheinen.

Histologisch zeigt das Nißlbild im Frontalpol eine hochgradige Zerstörung der Rinde. Eine Schichtung ist oft überhaupt nicht mehr erkennbar. Das Markscheidenbild zeigt hier sehr charakteristische totale Entmarkung von streifenförmiger Anordnung. Das Holzerbild zeigt eine intensive Fasergliose des Markbezirks. Eine dichte Fasergliose herrscht auch in den oberen Rindenbezirken. Während also der Frontalpol im wesentlichen den Eindruck eines Endzustandes und abgeschlossenen Prozesses macht, ändert sich das, je mehr man nach occipital kommt. Hier findet man lebhaften Fettabbau und in der Rinde deutlichen Status spongiosus. Intensiv ist auch hier die Fasergliose der Rindenmarkgrenze, während die Rinde noch gar keine Organisation zeigt. Auch Entmarkungsherde sind hier nur ganz vereinzelt anzutreffen.

Nach dem anatomisch-histologischen Befund handelt es sich hier um eine noch fortschreitende sklerosierende Hemiatrophie rechts mit kontralateraler Kleinhirnatrophie. Es besteht ein erheblicher Hydrocephalus int. rechts mit starker Verkleinerung des Thalamus und der inneren Kapsel. Über die Genese dieses seltenen pathologisch-anatomischen Prozesses besteht heute noch keine Klarheit. Encephalitische Vorgänge kann man wegen der Beschränkung der Veränderung auf eine Seite schlecht annehmen. Am meisten scheint noch die Auffassung von Schwartz für sich zu haben, daß es sich um Folgezustände von Erweichungen und Blutungen in das nervöse Parenchym handelt. Von einem Geburtstrauma ist in der Anamnese unseres Falles allerdings nichts bekannt, doch schließt das die Tatsache an und für sich nicht aus.

Zum Vergleich führe ich anschließend folgenden Fall an:

S. 110/29. 6 Jahre altes, idiotisches Mädchen. Mit sechs Monaten soll sie eine Encephalitis durchgemacht haben. Vorher soll sie normal gewesen sein. Nach dieser Erkrankung wurde sie steif und konnte die Beine nicht mehr spontan bewegen. Ständige motorische Unruhe der Arme. In den letzten Jahren deutliche Tetraplegie.

Sektionsbericht: Bronchopneumonie in beiden Unterlappen. Hochgradige, ziemlich gleichmäßige Atrophie des ganzen Großhirns mit Rindenblasenporencephalie in beiden Temporal- und Parietallappen.

Histologischer Befund: Diffuse Gliose in ausgedehnten Gebieten des He-

misphärenmarks. Die blasig umgewandelten Rindenabschnitte sind als gliös-mesenchymale, so gut wie nervenzellfreie Lamellen zu erkennen.

Wenn man zu diesem Fall kurz Stellung nimmt, so kann gesagt werden, daß das doppelseitige Vorkommen der Hirnveränderung, sowie die in der Vorgeschichte erwähnte Encephalitis, sehr wohl den Verdacht auf eine entzündliche Genese der Hirnveränderung nahe legt.

Von hohem wissenschaftlichen Wert dürfte auch folgender Hirnbefund sein:

S. 33/31. 22 Monate altes, idiotisches Kind, das an einer Grippepneumonie starb (nähere klinische Angaben fehlen).
Sektionsbefund: Konfluierende Bronchopneumonie, hochgradige allgemeine Atrophie der inneren Organe. Asymmetrie des Schädeldaches.
Gehirn: Während Großhirn und Hirnstamm auch mikroskopisch ohne nennenswerte Veränderung waren, fiel das Kleinhirn schon makroskopisch durch seine recht erhebliche, völlig symmetrische Atrophie auf.
Histologisch fand man eine auffallend helle Tönung und Verschmälerung der Molekularschicht. Die Purkinje-Zellen sind auffallend klein und zum Teil geschrumpft. Diesen Zustand der Rinde findet man fast gleichmäßig überall. Hie und da trifft man auch auf umschriebene Läppchensklerosen. Das Mark des Kleinhirns zeigt deutliche Lichtung und intensive Fasergliose, besonders der axialen Lamellenteile und des Dentatusvlies.

H. I. Scherer unterscheidet bei den Kleinhirnatrophien zwischen Rindenprozessen, die das Mark des Kleinhirns nur sekundär beteiligen und primäre Markprozesse, bei denen die Rindenveränderungen ganz in den Hintergrund treten. Bei unserem Fall handelt es sich um einen vorwiegend in der Rinde sich abspielenden Prozeß. Der ganze pathologische Vorgang ist noch in floridem Fortschreiten, nur einzeln sieht man die Merkmale des Endzustandes. Für die kausale Genese nehmen die meisten Forscher an, daß es sich in diesen Fällen um konstitutionell bedingte, „idiogene" Erkrankungen handelt, für die gewisse äußere Ursachen (Vergiftungen, Entzündungen, Traumen etc.) nur als auslösendes Moment in Frage kommen.

Schwere Mißbildungen und Substanzdefekte fand man am Gehirn einer 45jährigen Idiotin.

(S. 162/34.) Die Hemmung der geistigen und körperlichen Entwicklung soll im Anschluß einer in frühester Kindheit durchgemachten Hirnerkrankung (Fraisen) in Erscheinung getreten sein. Patientin konnte weder sprechen noch gehen. An Armen und Beinen konnte man choreatisch-athetotische Zuckungen beobachten. Klinisch stellte man die Diagnose Littlesche Krankheit mit Idiotie.
Sektionsbericht: Hochgradige Abmagerung. Nephrolithiasis.
Gehirnbefund: der Hirnmantel weist beiderseits eine atypische Lappenbildung auf, insofern, als an der Fissura Sylvii in der Operkulargegend beiderseits, nahezu symmetrisch eine abnorme, tiefeinschneidende Furche

senkrecht nach oben, bis nahezu zur Mantelkante verläuft und von hier aus noch teilweise auf die Medianfurche übergreift. Die Zentralwindungen sind anscheinend nicht angelegt, wenigstens sind sie an entsprechender Stelle nicht erkennbar. Ob die abnorme Fissur dem Sulcus centralis entspricht, ist zweifelhaft, das sie in umgekehrter Richtung wie diese, von vorne oben, nach hinten unten verläuft. Bei sagitaler Durchtrennung des gut angelegten Balkens zeigt sich, daß das Septum pullucidum fehlt. Das Dach beider Seitenventrikel zeigt tiefe, windungsartige Furchen. Auf Frontalschnitten vor und hinter der atypischen Furchenbildung der linken Hemisphäre, zeigen sich z. B. in der Insel und in den frontalen Partien zahlreiche mikrogyrische Bildungen. An der rechten Hemisphäre sieht man noch eine abnorme, senkrecht verlaufende Furche an der Medianseite zwischen Occipital- und Perietallappen. Auf Durchschnitten durch die Medulla oblongata erweist sich die Pyramidenbahn zwar rein weiß, doch jedenfalls beträchtlich klein. Gewicht des Gehirns: 1000 g. (Die mikroskopische Bearbeitung des Falles ist noch nicht abgeschlossen.)

Erwähnt sei auch wegen der schweren Hirnsubstanzdefekte folgender Fall:

S. 315/29. 8jähriger Idiot, von dem weiter nichts bekannt ist.
Sektionsbericht: Umfangreicher Defekt der oberen und mittleren Abschnitte des rechten Großhirnmantels, mit Substitution durch mächtige subarachnoidale Cysten. Großer Porus am linken Scheitellappen. Hydrocephalus internus. Asymmetrie und hochgradige Verdünnung des Schädeldaches.

Als weitere pathologisch-anatomische Veränderungen an Idiotengehirnen führe ich an:

Ausgedehnte Rindensklerosierung im Bereich der linken Großhirnhemisphäre bei einem 9jährigen Idioten. Ferner zwei Fälle mit Mikrocephalie, wobei einmal bei einem 23Jährigen ein Gehirn von 625 g gefunden wurde. Außerdem wurden dreimal ausgedehnte mikrogyrische Rindenverbildungen und an zwei Gehirnen ein hochgradiger Hydrocephalus int. beobachtet. An 23 Gehirnen fand man außer kleinen umschriebenen Nervenzellausfällen, kleinen Heterotopien und leichten Erweiterungen der Seitenventrikel keine wesentlichen Veränderungen. Auch bei 2 Fällen von mongoloider Idiotie konnte nichts besonderes gefunden werden.

Sehr eindrucksvoll und charakteristisch sah man bei folgenden Fällen traumatische Hirnveränderungen:

S. 182/34. 59jähriger Epileptiker, der seit acht Jahren in der Anstalt ist. Er starb nach schweren Kopfverletzungen im Anfall.
Sektionsbefund: Quetschungen an den weichen Schädeldecken auf der Scheitelhöhe. Kleine rißartige, oberflächliche Läsion des linken Scheitelbeines. Mächtige subdurale Blutungen. Frische haemorrhagische Zertrümmerung der vorderen Teile der Brücke. Residuen alter Schädelverletzungen: ausgedehnt verkalkte, schalenförmige subdurale Auflagerungen und Pigmentierungen nach früheren Blutungen. Oberflächliche Windungsdefekte in der rechten Orbitalregion und an der Basis des linken Schläfenlappens. Hydrocephalus internus.

Ebenso wurden nach früherem Trauma, rinnenförmige, oberflächliche Rindenkuppendefekte beiderseits in der Orbitalregion, bei einem 6jährigen erregten Idioten beobachtet (S. 29/31).

Bei einem 76jährigen Mann, der wegen seniler Kachexie in die Anstalt eingeliefert wurde, fand man am Gehirn sehr ausgedehnte alte Hirndefekte beiderseits an der Orbitalregion und am Temporallappen rechts. Am linken Schläfenbein zeigte sich eine alte Hautnarbe und eine flache Knochenimpression (S. 207/31).

Dieser letzte Fall zeigt deutlich, daß die geschilderten traumatischen Hirnveränderungen in der Hauptsache durch „contre Coup" Wirkung, beim Anprall vorragender Rindenteile am Schädel zustande kommen. Sehr charakteristisch ist in allen Fällen die Anordnung der traumatischen Defekte an der Orbitalregion, was auch H. Spatz immer wieder betont. Bei S. 29/31 dürfte es sich um eine Rindenveränderung handeln, wie sie Piere Marie vor Jahren als „état vermoulu" bezeichnet hat. Noch bis in die neueste Zeit galten diese wurmgängeartigen Rindendefekte als eine besondere Art von arteriosklerotischen Erweichungsherden. Erst H. Spatz, wies an Hand eines größeren Beweismaterials hin, daß es sich beim „état vermoulu" um nichts anderes, als um einen Endzustand nach traumatischer Rindenkontusion handelt. Wohl wurde bis jetzt der „état vermoulu" nur bei älteren Leuten beobachtet, aber es ist doch an und für sich nicht ausgeschlossen, daß eine ähnliche traumatische Hirnveränderung auch bei Jugendlichen, wie das unser Fall zeigte, unter denselben Bedingungen zustande kommt.

Kurz hervorheben möchte ich auch noch 2, durch ungewöhnliche Umstände zustande gekommene, schwere traumatische Hirndefekte, der erste kombiniert mit einem Tumor, der z. T. das klinische Bild beherrschte:

S. 188/30. Mädchen von 25 Jahren. Körperliche und geistige Entwicklung vollkommen normal. Keine Kinderkrankheiten. In der früheren Kindheit bekam sie von einem Stier einen Stoß an den Kopf, wobei ihr angeblich Haarnadeln in den Kopf gestoßen wurden. Vor 4 Jahren wurde das Sehvermögen immer schlechter. Das linke Auge erblindete schließlich ganz und auch rechts wurde das Sehen immer schlechter. Das Gehör links war ebenfalls vollkomen aufgehoben. Keine Sprachstörungen. Keine Gehstörungen, keine Krämpfe. Psychisch war sie normal.

Sektionsbericht: Über hühnereigroßer, alter cystischer Erweichungsherd an dem unteren und vorderen Pol des Stirnhirns mit gleichzeitiger Ausbuchtung und starker Verdünnung des Schädelknochens am vorderen und seitlichen Teil des Stirnhirns. Multiple herniöse Ausstülpungen des Gehirns durch die Dura mit Ausbildung zahlreicher Buchten und Vertiefungen des Schädelbasisknochens, besonders an der mittleren und vorderen Schädelgrube und an der Lamina cribrosa links. Kommunikation mehrerer Hirnhernien mit der Nasenhöhle und Stirnhöhle. Kleinhirn-

brückenwinkeltumor der linken Seite, mit hochgradiger Verdrängung des Kleinhirns und der Brückengegend. Eitrige Menigitis der Schädelbasis und Pyocephalus int.

S. 127/35. Mann, 77 Jahre alt. Vor 50 Jahren fiel ihm beim Holzfällen ein Baum auf den Kopf. Ein Aststück spießte sich damals im Schädel ein und soll ca. 2 Monate dort stecken geblieben sein. Seit dieser Zeit war er auf der rechten Seite gelähmt.

Sektionsbefund: Ältere fibrinöse Pneumonie.

Hirnbefund: Umfangreicher, bis in den Seitenventrikel sich erstreckender, alter traumatischer Porus im Bereich der linken Centralregion, ausgefüllt durch eine große Liquorcyste. Meningeale Verwachsungen im Bereich des Defektes. Erhebliche senile Atrophie des Gehirns (885 g). Alter rundlicher Knochendefekt am linken Scheitelbein.

Hirntumoren wurden in Schönbrunn 5 mal als Nebenbefund bei Sektionen beobachtet. Bei 3 Fällen fand man Meningeome, einmal sah man ein Haemangiom an der Basis der Brücke und ein andermal traf man auf einen Kleinhirnbrückenwinkeltumor (Neurinom). Interessant war dabei ein 88jähriger Mann, der einige Monate vorher wegen seniler Demenz in die Anstalt kam. Bei der Sektion fand man ein apfelgroßes Meningeom an der Basis des rechten Schläfenlappens. Histologisch zeigten sich vereinzelt sensile Plaques. Wenn man von den ganz wenigen Drusen absieht, so trifft auch hier wieder die schon öfters gemachte Beobachtung zu, daß ein im höheren Alter sich entwickelnder Hirntumor die Symptome einer senilen Geistesstörung hervorruft.

In ähnlicher Weise erwähnt auch B a d t 33 Fälle und berichtet neuerdings auch K ö h l e r über 4 Sektionsbefunde von Hirntumoren, bei denen die klinische Diagnose „senile Demenz" oder „arteriosklerotische Erweichung" gestellt worden war. Es möge also auch an dieser Stelle nochmals betont werden, was auch aus Webers Veröffentlichungen eindringlich hervorgeht: es sollte, zumal im Praedilektionsalter der Tumoren, kein psychotisch anmutendes Bild für geklärt gelten, ehe nicht durch wiederholte Untersuchung ein Tumor ausgeschlossen ist.

Außergewöhnlich dürfte vielleicht auch sein, daß Gliome in unserem Sektionsmaterial ganz vermißt werden. An und für sich ist das aber erklärlich, wenn man bedenkt, daß die Gliome meist einen raschen Verlauf nehmen und durchschnittlich innerhalb 1 bis 2 Jahre zum Tode führen. Ein Aufenthalt in Anstalten wie Schönbrunn kommt also schon aus diesen Gründen für solche Patienten nicht in Frage.

Mit dem klinischen Bild der chronischen Encephalitis und des postencephalitischen Parkinsonismus kamen 8 Fälle zur Sektion. Sämtliche Gehirne zeigten schon makroskopisch eine deutliche Depigmentierung und teilweise Schrumpfung der Substantia nigra. Ein 33jähriger Encephalitiker starb dabei eines plötzlichen Todes,

ohne daß die Obduktion den Tod klären konnte. 3 mal fand man schwere tuberkulöse Veränderungen an den Lungen, einmal eine serofibrinöse Pleuritis und Pericarditis und im übrigen Bronchopneumonien als Todesursache. Anamnestisch ließ sich in 3 Fällen eine vorausgegangene Kopfgrippe nachweisen. Im Durchschnitt erreichten sie ein Alter von 28 Jahren.

Unter den 200 Sektionsberichten finden wir ferner 11 paralytische Hirnbefunde und einmal eine Lues congenita eines 4 Jahre alten Knaben. Fünf Hirnbefunde sprechen für gewöhnliche progressive Paralysen, einmal liegt bei einem 60jährigen Mann eine stationäre Form vor. Von den progressiven Paralysen war eine mit Tabes dorsalis, eine andere mit schweren arteriosklerotischen Hirnveränderungen kombiniert. Ferner liegen 2 Lissauersche und 3 juvenile Paralysen vor. Alle drei Fälle der juvenilen Paralyse wurden klinisch verkannt und konnten erst nachträglich anatomisch-histologisch diagnostiziert werden. Bei 9 Fällen bestand ein ausgesprochener Hydrocephalus int., bei sämtlichen eine deutliche Hirnatrophie und Fibrose der weichen Häute. Die Aortitis lucia wurde 4 mal beobachtet, bei 3 Fällen fand man ausgesprochene Aneurysmenbildung vor, wovon einmal ein faustgroßes Aneurysma am Anfangsteil der absteigenden Aorta die Brustwirbelsäule deutlich usurierte. H. I. Scherer betont, daß diese schweren aortitischen Veränderungen mit Aneurysmenbildung vorwiegend bei stationären Paralysen vorkommen. Der Tod trat hauptsächlich durch Kreislaufinsuffizienz, Marasmus, Bronchopneumonie und Lungenembolie ein.

In der Anatomie der Hirnveränderungen bei Trinkern, insbesondere bei Korssakow-Kranken wies Gamper einen neuen Weg, indem er zuerst auf typische Veränderungen in den Corpora mammillaria, die dem Bilde der Polioencephalitis haemorrhagica superior zuzurechnen sind, aufmerksam machte. K. Neubürger hat durch systematische Untersuchung einer großen Anzahl von Alkoholikergehirnen diesen Befund bestätigt und weiter ausgearbeitet. Kleine Erweichungen, Schrumpfungen, Gefäßwucherungen, Blutungen und Verödungen in einem oder in beiden Corpora mammillaria sind uns heute mit großer Wahrscheinlichkeit ein Zeichen eines vorausgegangenen Alkoholabusus. Folgende 3 Fälle aus Schönbrunn sollen das wieder unterstreichen:

S. 14/33. 73jähriger Mann. Er war früher chronischer Säufer. In letzter Zeit ikterisch. Seit einer Woche wegen Herzschwäche bettlägerig. Psychisch war er normal.

Sektionsbefund: Lobäre Pneumonie. Cholelithiasis. Keine nennenswerte Atherosklerose. Histologisch fand man in einem Corpus mammillare typische alkoholische Veränderungen.

S. 38/35. 70jähriger Mann. Früher angeblich schwerer Alkoholabusus. Schwere Merk- und Gedächtnisstörungen.

Sektionsbefund: Cholelithiasis. Rote Schrumpfnieren. Lipomatose des Herzens. Keine nennenswerte Atherosklerose.

Der histologische Hirnbefund zeigte hochgradige Atrophie der Corpora mammillaria. Es fällt eine starke Gliavermehrung und ein fast völliger Schwund der Ganglienzellen in diesen Gebilden auf.

S. 38/32. Frau, 70 Jahre alt. Kein Alkoholabusus in früheren Jahren. Klinisch bot sie das Bild einer senilen Demenz. In letzter Zeit erregte sie den Verdacht auf ein Magencarcinom.

Sektionsbefund: Hypostatische Pneumonie. Hochgradige atrophierende Gastritis. Histologisch fand man außer senilen Hirnveränderungen das typische Bild der Polioencephalitis haemorrhagica superior. Die Corpora mammillaria, sowie die hinteren Vierhügel waren dabei besonders stark beteiligt.

Außer den charakteristischen Veränderungen an den Corpora mammillaria, in den beiden ersten Fällen und dem stets vorhandenen zarten Gefäßsystem, wäre hier nichts besonderes hervorzuheben. Interessant ist in diesem Zusammenhang aber der letzte Fall. Er zeigt uns, daß die Polioencephalitis haemorrhagica superior auch bei Nichtalkoholikern vorkommt. Wenn wir hier nun auch erwähnen, daß schon Wernicke die haemorrhagische Polioencephalitis bei Schwefelsäurevergiftung und Oppenheim bei einem Fall von Veronalvergiftung fand, Leyser denselben Hirnbefund bei Morphinvergiftung beschreibt und Paulus bei Botulismus, so stehen wir vor der Tatsache, daß verschiedene exogene Schädigungen diesen Hirnprozeß hervorbringen können. Eine Erklärung finden wir heute in der Annahme ätiologischer Zwischenglieder. Ruft nicht das Gift selbst, sondern erst mittelbar durch ein im Körper erzeugtes Stoffwechselprodukt den Gehirnprozeß hervor, so wird es verständlich, daß gleiche anatomische Veränderungen durch ganz verschiedene exogene Noxen entstehen. Wagner v. Jauregg wies in diesem Zusammenhang auf die Bedeutung der Leber als entgiftendes Organ hin und er betrachtet Störungen der Leberfunktion als einen wesentlichen ursächlichen Faktor. K. Neubürger hat mehrere Fälle von Krebsträgern beschrieben, die bestimmt nie einen Alkoholabusus betrieben und bei denen er das typische Bild der Polioencephalitis haemorrhagica superior vorfand. Unser letzter Fall bringt dieselbe Hirnveränderung bei einer chronisch atrophierenden Gastritis, ebenfalls ohne nachweisbaren Alkoholabusus. Vielleicht darf man auch hier toxische, im Körper entstandene Produkte in Zusammenhang mit dem Tumor oder mit der Gastritis bringen, die im Gehirn durch Leberfunktionsstörung zur Wirkung kommen.

Die Endzustände der Schizophrenie finden ebenfalls in der Anstalt Schönbrunn Aufnahme und Pflege. Bei den bis jetzt sezierten 15 Fällen handelt es sich durchwegs um ältere Patienten zwischen 50 und 65 Jahren. Auffallend war die häufige Erkrankung

an Lungentuberkulose, die 6 mal zum Tode führte. Bruno Schulz, der dieses Problem näher erforschte, kommt zu dem Schluß, daß die Tuberkulosesterblichkeit bei Schizophrenie nicht nur durch die Lebensweise der Schizophrenen bedingt sei. Vielmehr kann die Beziehung sogar eine besonders enge konstitutionelle sein, indem gerade Personen einer ganz bestimmten Konstitution die Neigung haben, sowohl an Schizophrenie wie an Tuberkulose zu erkranken. Bei einer 63 und einer 62jährigen Schizophrenen wurde jeweils eine hochgradige Aortitis luica mit Aorteninsufficienz und Stenose der Coronararterien beobachtet. Beidemal fand man histologisch keinen Anhalt für Paralyse.

Von mehr klinischem als anatomischen Interesse waren 4 Fälle von Huntingtonscher Chorea. 3 Fälle zeigten dabei schon makroskopisch eine deutliche Atrophie und Schrumpfung der Basalganglien beiderseits, besonders der Schwanzkerne. Bei einer 55jährigen Patientin fand man anatomisch-histologisch keinen Anhalt für chronische Chorea, obwohl klinisch das Bild einer Huntingtonschen Chorea bestand. Der Tod erfolgte in der Hauptsache durch Bronchopneumonie.

Ein seltenes Krankheitsbild, das von C. Vogt zum ersten mal näher beschrieben und erforscht wurde, ist die nach ihm benannte Krankheit, die sich anatomisch als Status marmoratus kundgibt. 2 solche Fälle, die in Schönbrunn seziert wurden, führe ich nachfolgend kurz an:

S. 85/33. 8jähriger Knabe. Aus der Vorgeschichte ist nur bekannt, daß der Vater Trinker war. Das Kind war vollkommen idiotisch, unansprechbar, und konnte weder sitzen, gehen noch stehen. Ab und zu epileptische Anfälle. Klinisch fiel eine spastische Gliederstarre, sowie starker Strabismus und Speichelfluß auf.
Sektionsbefund: Status marmoratus des Striatums und Thalamus. Windungsreichtum des Gehirns bei verhältnismäßig dürftiger Marksubstanz. Kleine Schwiele im Kammerseptum rechts, nach Thrombose eines kleinen Coronararterienastes. Große Thymus, gut entwickelte lymphatische Apparate.

S. 216/35. 4jähriger Knabe. Keine Heredität. Das Kind soll seit Geburt krank sein. Es ist immer teilnahmslos, spricht nicht, verlangt keine Nahrung und ist unrein. Sehr oft Erbrechen, oft mit Blutbeimengungen. Kniereflexe träge, beiderseits positiver Babinski. Speichelfluß. Krampfanfälle. Seh- und Hörvermögen erhalten. Strabismus divergens. Pupillen o. B. Auffallend sind eigenartige Zuckungen in Armen und Beinen. Tod durch Pneumonie nach gehäuften Anfällen.
Sektionsbefund: Schlaffe Pneumonie der rechten Unterlappenspitze. Mäßige Atrophie der inneren Organe. Kontrakturen der unteren Extremitäten. Status marmoratus der Basalganglien. Ulegyrien in beiden Occipitallappen.

Pathologisch-anatomisch zeigt das Gehirn dieses Krankheitsbildes, neben allerlei Anomalien, im Striatum unregelmäßig verteilte

weißliche Flecke, die sich histologisch als ein pathologischer Markfaserfilz erweisen. Über die Entstehung dieser eigenartigen Marmorierung herrscht jedoch heute noch keine Klarheit, doch hat Scholz neuerdings hervorgehoben, daß dieser Markfaserfilz gerade dort am deutlichsten ist wo die Nervenzellen auf weite Strecken ausgefallen sind. Dieser Ansicht muß man sich durchaus anschließen. Ob es sich bei dem Markfaserfilz um neugebildete Fasern handelt, scheint fraglich. Mustert man vom normalen Putamen Markscheidenbilder, die nur wenig differenziert sind, so findet man im Grau des Putamens — von den durchziehenden kompakten Markbündeln abgesehen — ein nicht ganz unbedeutendes Markfasernetz. Man wird daher die Annahme die A. Meyer für die bestfundierte hält, daß nämlich die ungewöhnliche Menge der Markfasern durch ein Zusammenrücken der erhaltenen Fasern hervorgerufen ist, nicht unbedingt von der Hand weisen können. Daß der Status marmoratus außer im Striatum, auch ausnahmsweise einmal im Thalamus opticus vorkommen kann, zeigt Sektionsfall 85/33.

Wahrscheinlich spielt auch eine erbliche Belastung in erheblichem Grade bei der Entstehung des Status marmoratus mit. Scholz bespricht diese Verhältnisse eingehend. Er meint, daß mindestens eine bestimmte Disposition für die Erkrankung des Striatums gegeben sei, eine Anlage zur Krankheit im Sinne einer verminderten Widerstandsfähigkeit auf Schädigung verschiedener Art. „Wir können", sagt er, „vielleicht noch einen Schritt weitergehen. Es ist nach dem Vogtschen Material wahrscheinlich, daß die Erkrankung des exogenen Anstoßes nicht immer bedarf." Unter exogenen Schädigungen versteht er hauptsächlich Traumen und Infektionskrankheiten.

Klare und eindeutige Sektionsbefunde fand man bei 3 Fällen von multipler Sklerose. Es handelte sich um 3 Frauen im Alter von 35, 36 und 43 Jahren, die psychisch vollkommen normal waren. Anatomisch fand man im Gehirn und Rückenmark die typischen sklerotischen Herde. 2 Fälle zeigten ausgedehnte Dekubitalgeschwüre am Kreuzbein, ein Fall starb an den Folgen einer perniciösen Anämie. 2 weitere Fälle von multipler und diffuser Sklerose sind bereits bei den Epilepsien näher hervorgehoben worden.

Das klinische Krankheitsbild der senilen Demenz boten 22 zur Sektion gelangte Fälle. Nur 7 mal fand man bei 13 histologisch untersuchten Gehirnen senile Plaques. Auffallend war in dieser Beziehung eine 88jährige senile Demente, die außer leichter Hirnatrophie keine sonstigen mikroskopischen Veränderungen am Gehirn zeigte. Daß das Vorhandensein von Drüsen keinesfalls kennzeichnend für senile Demenz ist, zeigen neuere Untersuchun-

gen von K. Neubürger u. Rösch, die bei psychisch vollkommen normalen und relativ jungen Leuten, die an Krebs gestorben waren, sehr häufig argentophile Ablagerungen und Drusen fanden. Der Befund von „senilen Plaques" in Gehirnen ist also mit Vorsicht zu bewerten und spricht nur in Begleitung von Alzheimerschen Fibrillenveränderungen für senile bezw. praesenile Demenz. Ungewöhnlich dürfte auch die Beobachtung von Magencarcinomen bei einem 79 und 81jährigen Mann gewesen sein. Sonstige Befunde waren in der Hauptsache schwere Gefäßveränderungen, Herzmuskeldegenerationen, Schrumpfnieren und in 3 Fällen fulminante Lungenembolien.

Bei weiteren 25 zum Exitus gekommenen Patienten, lautete die klinische Diagnose Arteriosklerose cerebri. Nach den klinischen Berichten konnte man diese Fälle in der Hauptsache in 2 Gruppen einteilen. Einmal in Kranke mit Hypertension, vorwiegend im Praesenium, zum anderen Teil in senile Kranke, ohne wesentliche Blutdrucksteigerung. Rein klinisch müssen so 15 Fälle zum senilen Typ und 10 Fälle zum Hypertonischen Typ gerechnet werden. Pathologisch-anatomisch beobachtete man beim senilen Typ vorwiegend die ischiaemischen oder weißen Erweichungen, beim hypertonischen Typ fand man mehr rote Erweichungen und Massenblutungen. Interessant war auch das Verhalten der größeren Hirngefäße bei beiden Typen. Beim senilen Typ bildete eine mittlere bis hochgradige basale Sklerose die Regel. Etwas anders lagen die Dinge beim hypertonischen Typ. Hier begegnete man allen Graden basaler Sklerose. Fälle mit Apoplexien und roten Erweichungen ohne Erkrankung der Basisgefäße wurden hier 3 Mal beobachtet. Recht häufig war die Kombination mit Arterio- und Arteriolosklerose der Nieren und zwar bei beiden Typen, etwas seltener die mit Coronarsklerose. Das Zusammentreffen mit hochgradiger allgemeiner Arterienverkalkung bildete die Ausnahme, sie kam vorwiegend beim senilen Typ vor. Ausgedehnte Encephalomalacien oder Blutungen waren etwa in 20% der Fälle unmittelbar Todesursache. Im übrigen spielten schwielige Entartung des Myocard, Pneumonien, Nephrosklerosen als Todesursache eine wesentliche Rolle.

Kurz berichten möchte ich endlich noch über 3 Fälle von Pickscher Krankheit. Bei einer 65 und 66jährigen Frau wurde dabei die Diagnose bereits klinisch richtig gestellt. Hier fand man bei beiden Fällen eine hochgradige Atrophie der Großhirnrinde (1000 g) und (930 g) besonders des Stirnlappens und zum Teil auch des Schläfenlappens. Beidemale waren außerdem ausgedehnte subdurale Blutungen über der Konvexität vorhanden. Der Tod wurde jeweils durch Bronchopneumonien verursacht. Wesentlich unklarer war dagegen sowohl die klinische, als auch die anatomische Diagnose bei einer 80jährigen Patientin, die mit 58 Jahren wegen starker

Demenz in die psychiatrische Klinik kam. Damals wurde bei ihr eine verwaschene Sprache, träge Pupillenreaktion und positive Wa. R. in Blut und Liquor festgestellt. Viele Jahre blieb sie so in einem stationären, leicht dementen Zustand. Die Wa. R. im Liquor wurde im Laufe der Jahre weder negativ, die Pupillen reagierten wieder normal, aber die Demenz wurde immer hochgradiger. Die klinische Diagnose lautete bei Eintritt des Todes immer noch progressive Paralyse. Die Sektion zeigte eine deutliche Atrophie des Stirnhirns und frische Blutungen über die Konvexität. Außerdem bestand eine Aortitis luica der gesamten Brustaorta mit diffuser aneurysmatischer Erweiterung des ganzen Aortenbogens. Bei der histologischen Untersuchung des Gehirns stellte man einen chronisch verlaufenden Fall von Pickscher Krankheit fest. Paralytische Hirnveränderungen konnten nirgends gefunden werden.

Was die Häufigkeit dieses Krankheitsbildes betrifft, so ist mit großer Wahrscheinlichkeit anzunehmen, daß die Picksche Krankheit bestimmt öfters vorkommt als es nach dem bisherigen Beobachtungsmaterial scheinen könnte. Unsere 3 Fälle aus 200 Sektionen deuten ebenfalls dahin. Es sei also auch hier nochmals aufgefordert, vom klinischen und anatomischen Standpunkt aus mehr nach dem Leiden zu fahnden.

Anhangsweise seien hier noch 3 Fälle von Dystrophia musculorum progressiva erwähnt. Es handelt sich um einen 14jährigen Knaben, um eine 51jährige psychisch normale Frau und um ein hochgradig schwachsinniges, 4 Jahre altes Mädchen. Bei allen 3 Fällen fand man eine hochgradige Atrophie der Hals- und Rumpfmuskulatur, sowie eine deutliche Lipomatose der Extremitätenmuskulatur. Am Gehirn und Rückenmark wurde mikroskopisch nichts gefunden.

Dieser, bis jetzt in der Hauptsache auf die Hirnveränderungen zugeschnittenen Darstellung des Schönbrunner Sektionsmaterials, möchte ich anschließend noch eine Reihe interessanter und ungewöhnlicher Befunde an den übrigen Körperorganen folgen lassen. Hier dürften insbesondere 2 Fälle von Herzrupturen interessieren, die sonst im Sektionsmaterial allgemeiner Krankenhäuser ein sehr seltenes Vorkommnis bedeuten. Ich bringe zunächst einen kurzen Bericht beider Fälle.

S. 104/30. 72jährige Frau. Verfolgungs- und Beeinträchtigungsideen. Vor dem Tode Zustandsbild von manischer Färbung. Erregtheit, Bewegungsdrang. Körperlich kräftig gebaut, stets gesund. Unerwarteter Tod morgens 8 Uhr.

Anatomischer Befund: Herztamponade nach frischer Ruptur im Bereich einer ausgedehnten frischen ischiaemischen Myomalacie der Vorderwand der linken Kammer, Frische Thromben an der Herzspitze und an der Septumwand. Beetförmige zum Teil zunehmende Atherosklerose der

absteigenden Aorta mit Wandverdickung und Ulcerationen im Bauchteil. S. 221/35. 60jähriger Mann. 1929. Schlaganfall mit Halbseitenlähmung rechts und Aphasie. Zunehmende geistige Einengung. Abends, nachdem er sich ohne Angaben irgend welcher Beschwerden ins Bett gelegt hatte, starb er wenige Minuten später ganz plötzlich.

Anatomischer Befund: Protrahiert verlaufende Ruptur der linken Herzkammer im Bereich eines akuten Herzwandaneurysmas bei ischiaemischer Myomalacie in der Seitenkante und Hinterwand. Verkalkende und obliterierende Coronarsklerose. Thromben im Ramus circumflexus links. Herztamponade. Nicht mehr ganz frische fibrinös-haemorrhagische Pericarditis. Sklerose der basalen Hirngefäße. Umfangreiche, postapoplektische Cyste in der linken Großhirnhälfte, kleine Erweichungscysten im Brückenfuß.

Beidemal entstand die Herzmuskelzerreißung auf dem Boden einer ischiaemischen Myomalacie der linken Kammer bei Coronarsklerose bezw. Thrombose. Nach Büchner sind die Bedingungen zur Thrombose und Infarktbildung vor allem am ausruhenden Herz günstig, da während des Schlafes die Kranzaderdurchblutung eingeschränkt und der Blutdruck niedrig ist. So tritt die tödliche Ruptur auch meist in den frühen Morgenstunden ein, wenn das Herz nach dem nächtlich erfolgten Infarkt, der Mehrbelastung nicht mehr gewachsen ist. Beim 2. Fall dürfte der Tod nicht unmittelbar nach der Ruptur erfolgt sein. Die fibrinöshaemorrhagischen Epikardauflagerungen und sekundären Verklebungen des Herzbeutels, deuten vielmehr dahin, daß es dem Organismus durch diese reaktiven Abwehrmaßnahmen für kurze Zeit gelungen ist, das schlimmste Ende noch etwas hinauszuschieben.

Einen ganz seltenen Befund, wie er bisher nur einmal von Kowalczykowa in der Literatur beschrieben wurde, zeigte folgender Fall:

S. 53/35. 64jährige Frau, die wegen zunehmender Gebrechlichkeit und Schwäche der unteren Extremitäten — offenbar auf Grund arteriosklerotischer Veränderungen des Gehirns — seit einigen Jahren in Schönbrunn untergebracht war. Die Patientin erlitt 2 Tage vor ihrem Tod einen Schlaganfall und war anschließend benommen. Erscheinungen von Seiten des Herzens waren klinisch nicht beobachtet.

Sektionsbefund: Umfangreiche frische, im Markbereich weißgelbe, im Rindenbereich mehr rote Erweichung des linken Temporal- und Occipitallappens. Kleine Kugelblutung im linken Putamen. Ältere Erweichungscysten in den Basalganglien. Sklerose der Hirnbasisgefäße. Ungemein schwere verkalkende und stenosierende Coronarsklerose. Miliare Ruptur des hinteren, absteigenden Astes der rechten Kranzarterie mit ausgedehnter subpericardialer Blutung an der Herzhinterwand. Umschriebene Zerreißung des Epikards in diesem Bereich. Herztamponade. Kleiner frischer Herzinfarkt an der Vorderwand und Seitenkante der linken Kammer. Multiple Myokarschwielen. Zahlreiche Lungenembolien beiderseits nach Femoralthrombose.

Weitere Fälle von Coronarzerreißung mit Herztamponade haben wir im Schrifttum nicht ermitteln können. Hochrein ist vor wenigen Jahren auf die Frage der Coronaraneurysmen und ihrer Entstehung eingegangen, ohne jedoch Fälle von Aneurysmaruptur selbst zu schildern. (Über weitere Einzelheiten siehe Publikation von R. Nadler.)

Ungemein selten dürfte auch folgender Fall einer Simmondschen Kachexie sein:

S. 351/34. 43jährige Frau. Vor einem Jahr stellte bei ihr ein Arzt eine erhebliche Leukaemie mit Schrumpfung der Haut fest.

Wegen Schizophrenie kam sie in die Anstalt.

Sektionsbefund: Hypophysäre Kachexie (fast völliger Schwund der Hypophyse; nur kleine fibrös verödete Partikel sind noch vorhanden). Hochgradige Atrophie der Schilddrüse und der Ovarien. Fehlen der Scham- und Achselbehaarung; sehr schüttere Kopfbehaarung. Kleienförmige Hautabschuppung am ganzen Körper. Oedeme der unteren Extremitäten. Hydroperikard, Hydrothorax. Mäßige Atrophie, sowie Anaemie der inneren Organe. Atrophie der Zungenschleimhaut. Ausgedehnte, zum Teil konfluierende, bronchogene Abszesse im rechten Unterlappen, mischinfiziert mit Tuberkulose. Gehirn 1150 g, ohne anatomisch-histologische Veränderung.

Die klassischen Veränderungen, wie sie Simmonds bei seinen Fällen beobachtete, d. i. fibröse Verödung des Hypophysenvorderlappens, Atrophie der inneren Organe spez. der Schilddrüse und der Eierstöcke, treten auch bei unserem Fall charakteristisch zutage. Als weit seltenere Ursache für Simmondsche Kachexie werden in der Literatur Tumoren, Gummen und Blutungen in die Hypophyse angeführt. Über die Grundursache dieser Krankheit ist man jedoch heute noch im unklaren. Auffallend ist nur, daß sämtliche bis jetzt beschriebenen Fälle, Frauen zwischen 35 und 46 Jahren betrafen. Da in den meisten dieser Fälle die Erkrankung im Anschluß an Schwangerschaft und Kindbettfieber begann und bei Puerperalprozessen Infarkte im Vorderlappen der Hypophyse nicht so selten vorkommen, schloß Simmonds mit Recht, daß in seinen Fällen die Veränderung der Hypophyse ein Ausheilungs- und Narbenstadium nach embolischer Nekrose darstellt. Leider läßt uns hier die Vorgeschichte unseres Falles im Stich, sodaß wir nur vermutungsgemäß einem vorausgegangenen Puerperalprozeß die Schuld zuschreiben können.

Ungewöhnlich war auch nachstehender Befund:

S. 119/31. 20jähriger erethischer Idiot, der in letzter Zeit an starken Durchfällen litt.

Anatomischer Befund: Umfangreiche Bezoarbildung (Stroh, Leinwand, Haare etc.) im Magen, mit strangförmiger Fortsetzung ins Jejunum. Angonale Invagination im oberen Jejunum. Konfluierende Bronchopneumonie.

Der Hauptfundort, der meist aus Haaren und Pflanzenfasern bestehenden Geschwülste ist vorzugsweise der Magen, in dem sie oft jahrelang unbemerkt liegen bleiben können. Die Entstehungsweise der Bezoare hat man sich so vorzustellen, daß die betreffende Person, von Jugend auf, Woll-, Baumwoll- und Kokosfasern, vor allem aber die eigenen Haare in den Mund nimmt, daran kaut und sie meist bewußt hinunterschluckt. Die Beweggründe für dieses absonderliche Tun sind meist in psychischer Minderwertigkeit zu suchen. Die Haare, Leinwandfasern, Stroh etc. bleiben im Magen liegen, mischen sich mit anderen Bestandteilen des Inhalts und verfilzen meist zu mächtigen, bis zu mehreren Pfund schweren Bällen. Als Folgezustand treten meist Lage- und Stellungsveränderung des Magens auf, die Wand erschlafft und überdehnt sich. Die normale Schleimhauttätigkeit hört auf, es kommt zu dyspeptischen Beschwerden, zu Durchfällen.

Gesondert anführen möchte ich, wegen ihrer Seltenheit, noch folgende 2 Fälle:

S. 188/31. 24jährige Schwachsinnige. Am rechten Leberlappen fühlt man einen deutlichen Tumor. In letzter Zeit allgemeiner Ikterus.

Anatomischer Befund: Umfangreicher, fast den ganzen rechten Leberlappen einnehmender Alveolarechinokokkus, mit vereinzelten puriformen Einschmelzungen. Hochgradige Kompression der Gallenblase und der Leberhilusgegend durch den Tumor. Chronische Milzschwellung. Ascites. Allgemeiner Ikterus.

Die meisten Forscher nehmen heute an, daß der Alveolarchinococcus durch eine besondere Taenie verursacht sei und nicht etwa eine besondere Wachstumsform des cystischen Echinococcus darstelle. Insbesondere die geographische Verbreitung spricht für diese Trennung. Er findet sich vornehmlich in Süddeutschland, namentlich in Bayern, Württemberg und Baden, in der Schweiz, dann in Tirol und Rußland. In Ländern, in denen der cystische Echinococcus besonders verbreitet ist, wie Irland, Australien und Argentinien, sind bis jetzt noch keine Fälle von Alveolarechinococcus beschrieben. Der Alveolarechinococcus wächst wie eine bösartige Geschwulst infiltrierend in das Lebergewebe. Er sitzt häufiger im rechten als im linken Leberlappen und meist ziemlich nahe der Peripherie, sodaß die Leberoberfläche höckerig und gewächsartig vorgebuckelt wird. Im Gegensatz zum cystischen Echinococcus ist beim Alveolarechinococcus der Zerfall der parasitischen Bildungen viel hochgradiger. Auch ein allgemeiner Ikterus ist häufiger, als beim cystischen Echinococcus.

Von mehr klinischem Interesse war schließlich ein Fall von Morbus Hodgkin:

S. 326/32. 76jähriger Patient, der wegen Arteriosklerose und Senium in die Anstalt kam. Patient war früher Trinker.

Anatomischer Befund: Isolierte, grobknotige tumorähnliche Lymphogranulomatose der sehr stark vergrößerten Milz (790 g) Lipomatose und Erschlaffung des Herzens. Senile Schrumpfniere.

Manche Forscher halten das maligne Granulom für eine besondere, durch den Tuberkelbazillus verursachte Form der menschlichen Tuberkulose. Es gelang schließlich auch, in ganz vereinzelten Fällen am Tierversuch, durch Impfen von lymphogranulomatösem Gewebe, neben tuberkulösen Veränderungen die typischen lymphogranulomatösen Veränderungen zu erzeugen. Aber trotz aller dieser Ergebnisse, muß ausgesprochen werden, daß eine völlige Klärung der Ursache der Hodgkinschen Krankheit noch nicht herbeigeführt worden ist. Kein Zweifel ist, daß wir es mit einer seltenen Infektionskrankheit zu tun haben.

Statistisch interessant ist schließlich auch die Frage, über die Art und Häufigkeit der bösartigen Geschwülste unseres Sektionsmaterials. Wenn wir die 200 Obduktionsberichte in dieser Hinsicht durchsuchen, so treffen wir 23 mal auf maligne Tumoren. Am häufigsten finden wir Magenkarzinome, die 8 mal im preapylorischen Magenteil und 4 mal als Cardiakrebs beobachtet wurden. Histologisch handelte es sich vorwiegend um scirrhöse Krebse. Metastasen fand man bei 6 Fällen und zwar hauptsächlich im Bauchfell, seltener in der Leber und Wirbelsäude, einmal als Lymphangitis carcinomatosa im Brustfell. Der Tod erfolgte in 5 Fällen durch Lungenembolie, dann durch Bronchopneumonie und Kachexie. Auffallend war auch immer das relativ zarte Gefäßsystem.

Es wurden ferner 2 Gallenblasenkrebse seziert. Bei dem einen Fall fand man ein diffuses Colloidkarzinom der Gallenblase bei Cholelithiasis und chronisch indurierender Cholecystitis. Das benachbarte Lebergewebe war strangförmig von Krebsgewebe infiltriert. Beim anderen Fall handelte es sich um ein derbes, scirrhöses Carcinom einer geschrumpften und steinhaltigen Gallenblase mit Übergreifen auf die angrenzenden Leberbezirke.

Beobachtet wurde auch eine Struma maligna carcinomatosa mit Metastasen in den supraclavicularen Lymphknoten bei einer 72-jährigen Frau und eine Struma permagna mit sarkomatöser Entartung des linken Lappens bei einer 62jährigen Frau.

Bei einer 49jährigen Patientin ergab die Sektion ein weiches, fast ganz haemorrhagisch-nekrotisch zerfallenes Karzinom des Corpus uteri mit darüber gelegenem, intramuralem Myom. In der Brusthöhle waren reichlich Metastasen.

An Lungenembolie starb eine 66jährige Frau, bei der einige Monate vor ihrem Tod die rechte Mamma wegen Karzinom amputiert worden war. Bei der Obduktion fand man noch zahlreiche, teilweise ulcerierte, knotenförmige Rezidive der Cutis und osteoplastische Metastasen in mehreren Wirbelkörpern.

Ungewöhnlich war folgender Fall:

S. 22/31. 68jähriger Mann, der wegen arteriosklerotischer Geistesstörung in der Anstalt war. Vor 50 Jahren ist der Patient 9 Meter von einer Tenne herabgestürzt. Von diesem Zeitpunkt ab hätte sich im Mund eine langsam wachsende Geschwulst entwickelt. Einmal sei die Geschwulst aufgebrochen und 5 Jahre offen geblieben. In letzter Zeit sei sie stärker gewachsen und hätte schließlich den ganzen Mund ausgefüllt. Anatomisch fand man einen derben, grobknotigen, fast die ganze Mundhöhle ausfüllenden, vom harten Gaumen ausgehenden Tumor. Histologisch erinnerte der Tumor an eine epithelialfibröse Mischgeschwulst. Stellenweise sieht man Fremdkörperriesenzellen. Teilweise findet man Drüsen und netzförmige Epithelstränge.

Einen unerwarteten Sektionsbefund lieferte folgender Fall: 51jährige Frau, bei der in den letzten Monaten nicht weniger als 80 Liter „Transudat" in 4 Sitzungen durch Punktion abgelassen wurden. Klinisch dachte man an einen cardialen Ascites. Die Sektion zeigte ein gewaltiges, die ganze Bauchhöhle bis unter den Rippenbogen ausfüllendes, carcinomatös entartetes Ovarialkystom.

Schließlich seien noch einige Worte über das Vorkommen und die Häufigkeit der Tuberkulose bei unseren Fällen gesagt. Tuberkulöse Organveränderungen fanden wir im ganzen bei etwa 10% der Verstorbenen und bei 40% aller Schizophrenen. Die Lungentuberkulose wurde 20 mal beobachtet, Knochentuberkulose bei 2 Fällen, einmal eine Urogenitaltuberkulose und ein andermal eine tuberkulöse Basalmeningitis.

Schlußbetrachtung.

In der vorliegenden Arbeit wurde versucht, in Kürze einen Überblick über das Sektionsmaterial einer Pflegeanstalt für Idioten, Gebrechliche und Altersschwachsinnige zu verschaffen. Es wurde über 200 Sektionen berichtet und ganz kurz auf die interessantesten Befunde eingegangen. Auf die Krankheitsvorgeschichte und auf den klinischen Verlauf, konnte wegen der eingangs erwähnten Schwierigkeiten nicht immer eingegangen werden. Aber trotzdem scheint der Zweck der Arbeit erfüllt zu sein, indem auf den Reiz und Wert dieses Sektionsmaterials aufmerksam gemacht wurde und dadurch vielleicht zu einer weiteren Bearbeitung und Erforschung des Sektionsmaterials in anderen Idiotenanstalten angeregt wurde.

Literaturverzeichnis.

1. Handbuch der Geisteskrankheiten Bd. XI.
2. E. Scherer: Über die pialen Lipome des Gehirns. Zeitschrift f. die ges. Neurologie und Psychiatrie. Bd. 154. Heft 1.
3. Ein bemerkenswerter Fall von diffuser zu multipler Hirnsklerose mit Beginn der Krankheit im 63. Lebensjahr. Arch. f. Psych. Bd. 93 1931.
4. M. Liebers: Über Hydrocephale Hemiatrophia cerebri. Arch. f. Psych. 1935. Bd. 103.
5. H. J. Scherer: Beiträge zur Pathologie des Kleinhirns. III. Mitteilung: genuine Kleinhirnatrophie. Zeitschrift f. d. ges. Neur. u. Psych. 1933. Bd. 145.
6. H. Spatz: Kann man alte Rindendefekte traumatischer und arteriosklerotischer Genese voneinander unterscheiden? Die Bedeutung des „état vermoulu". Arch. f. Psych. Bd. 90. Heft 5.
7. R. Köhler: Über einige Fälle von Hirntumoren mit besonderem klinischen und anatomischen Befund. Psych. Neurolog. Wochenzeitschrift 1934. Heft 23 und 24.
8. F. Kant: Die Pseudoencephalitis Wernicke der Alkoholisten. Arch. f. Psych. 1933. Bd. 98.
9. F. Meyer: Anatomisch-histologische Untersuchungen an Schizophrenen. Monatsschrift f. Psych. und Neurolog. 1934. Bd. 88.
10. R. Holzer: Status marmoratus. Zeitschrift f. Neurolog. und Psych. 1934. Bd. 151.
11. K. Neubürger: Beiträge zur Histologie, Pathogenese und Einteilung der arteriosklerotischen Hirnerkrankungen. Veröffentlichungen aus der Kriegs- und Konstitutionspathologie. Heft 26.
12. H. Koobsch: Die Picksche Krankheit. Psych. Neurolog. Wochenzeitschrift 1934. Heft 31.
13. R. Nadler: Zur Frage der spontanen Herzrupturen. Zeitschrift f. Kreislaufforschung. 1935. Heft 20.
14. Henke-Lubarsch: Handbuch der spez. pathologischen Anatomie u. Histologie.

Für die Übernahme des Referates danke ich ergebenst Herrn Priv.-Doz. Dr. L. Singer, Chef des pathologischen Instituts vom Krankenhaus München-Schwabing. Auch gilt mein besonderer Dank Herrn Priv.-Doz. Dr. K. Neubürger, ehemaliger Leiter der Prosektur der Deutschen Forschungsanstalt für Psychiatrie in Eglfing b. M., für die Überlassung der Sektionsprotokolle und für mancherlei Anregungen.

Lebenslauf.

Als Sohn des Bahn- und Postagenten Johann Fürst bin ich am 14. V. 08 in Altrandsberg (Bayr. Ostmark) geboren. Nach Besuch der Volksschule und der Oberrealschule in Passau, legte ich im März 1929 dort die Reifeprüfung ab. Hierauf schrieb ich mich im Mai 1929 als Medizinstudierender an der Ludwig-Maximilians-Universität zu München ein, machte mein Physikum im Sommersemester 1931 und beendete mein Studium vorschriftsmäßig mit dem Staatsexamen im Wintersemester 1934/35 in München. Die Universität habe ich während meiner Studienzeit nicht gewechselt.